



**Verfügbarkeit aller medizinisch relevanten Daten stets
und überall – auch mobil und webbasiert /
Integration unterschiedlichster Medizintechnik**

Inhalte der Präsentation

- *Vorstellung*
- *Die Stiftung Hospital zum heiligen Geist*
- *Medizinisches Bild- und Dokumentationssystem. Warum?*
- *Stand der Einführung von MedNovo*
- *Schnittstellenübersicht*
- *Verfügbarkeit der Daten*
- *Web – Applikation*
- *Mobile Anwendungen*
- *Ausblick und Visionen*



Vorstellung

Ausbildung

08/2005 – 07/2007 Ausbildung zum Fachinformatiker für Systemintegration

Studium

08/2005 – 02/2009 Fachhochschule für Ökonomie und Management mit Abschluss
Diplom Wirtschaftsinformatiker (FH)

07/2007 – heute KIS Administration und Projektmanagement



Stiftung Hospital zum heiligen Geist

Stiftung zum Heiligen Geist:

- Krankenhaus Nordwest
- Hospital zum Heiligen Geist

- Seniorenstifte Kronthal
- Seniorenstifte Hohenwald

- Hospital-Service & Catering GmbH
- Hospital-Pflege GmbH



Die Krankenhäuser

Krankenhaus Nordwest:

Bettenkapazität 582



Hospital zum heiligen Geist:

Bettenkapazität 326



Der EDV Bereich

Personelle Besetzung:

- EDV Hardware & Administration 10
- EDV KIS 9
- Auszubildende 2

Eingesetzte Software:

- KIS Orbis von Agfa Healthcare
- Ge PACS und Centricity RIS
- MedNovo Bild- & Dokumentationssystem



Medizinisches Bild-und Dokumentationssystem Warum?

Gründe für die Einführung:

- Optimierung der Befunderstellung
- Verbesserung der Dokumentation
- Kostenreduktion
- Verfügbarkeit der Befunde
- Sicherung der erhobenen Daten
- Außenwirkung



Stand der Einführung von MedNovo

Umgesetzte Bereiche im Krankenhaus Nordwest:

- Chirurgie (Ambulanz) Sonographiergerät Ge Logiq 500
- Kardiologie Langzeit EKG Padsy, UKG Philips IE33 mit Echotext (DICOM)
- Kipptischanwendung,
- Angiographie Hämodynamik Messplätze Schwarzer EVO Duo
- Sonographie 2x Siemens Accuson S2000
- Endoskopie 3x Olympus CV 180
- MVZ Fachinternistisch SonoSite



Stand der Einführung von MedNovo

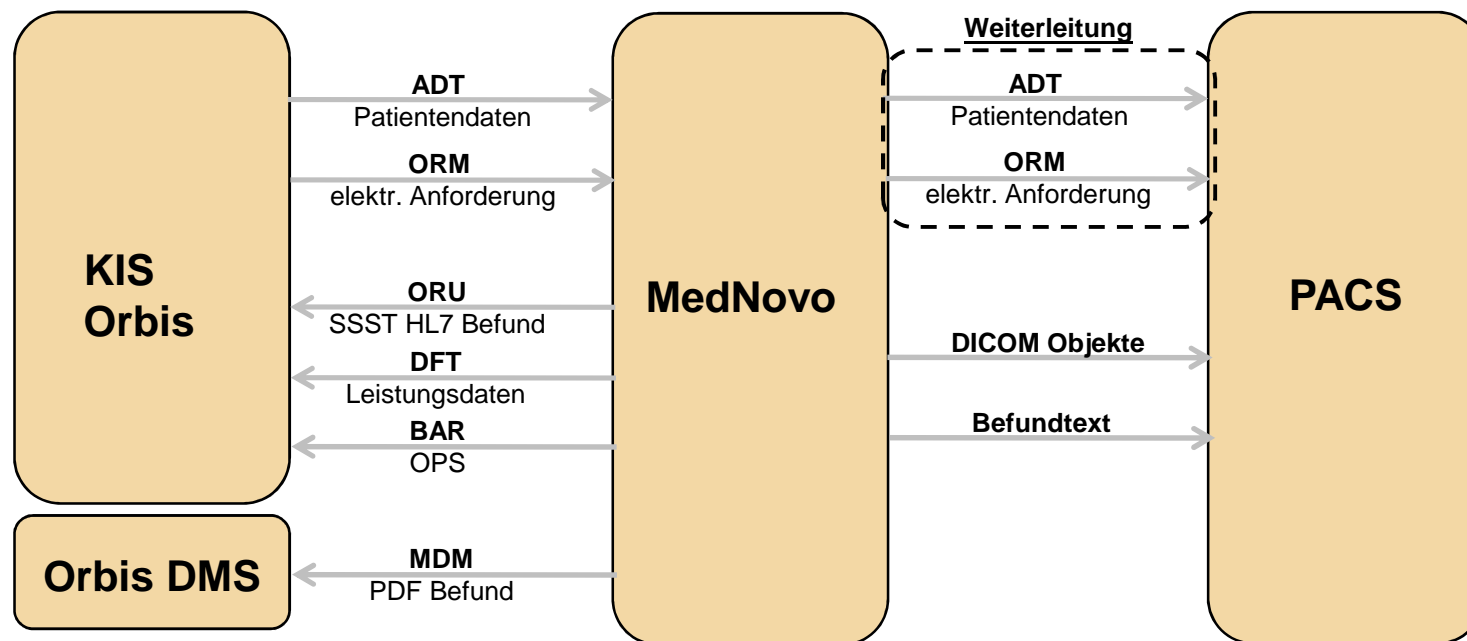
Umgesetzte Bereiche im Hospital zum heiligen Geist:

- Sonographie Toshiba Aplio XG demnächst DICOM
- Endoskopie Olympus CV 180, Olympus CV 160



Schnittstellen

Übersicht der Schnittstellen:

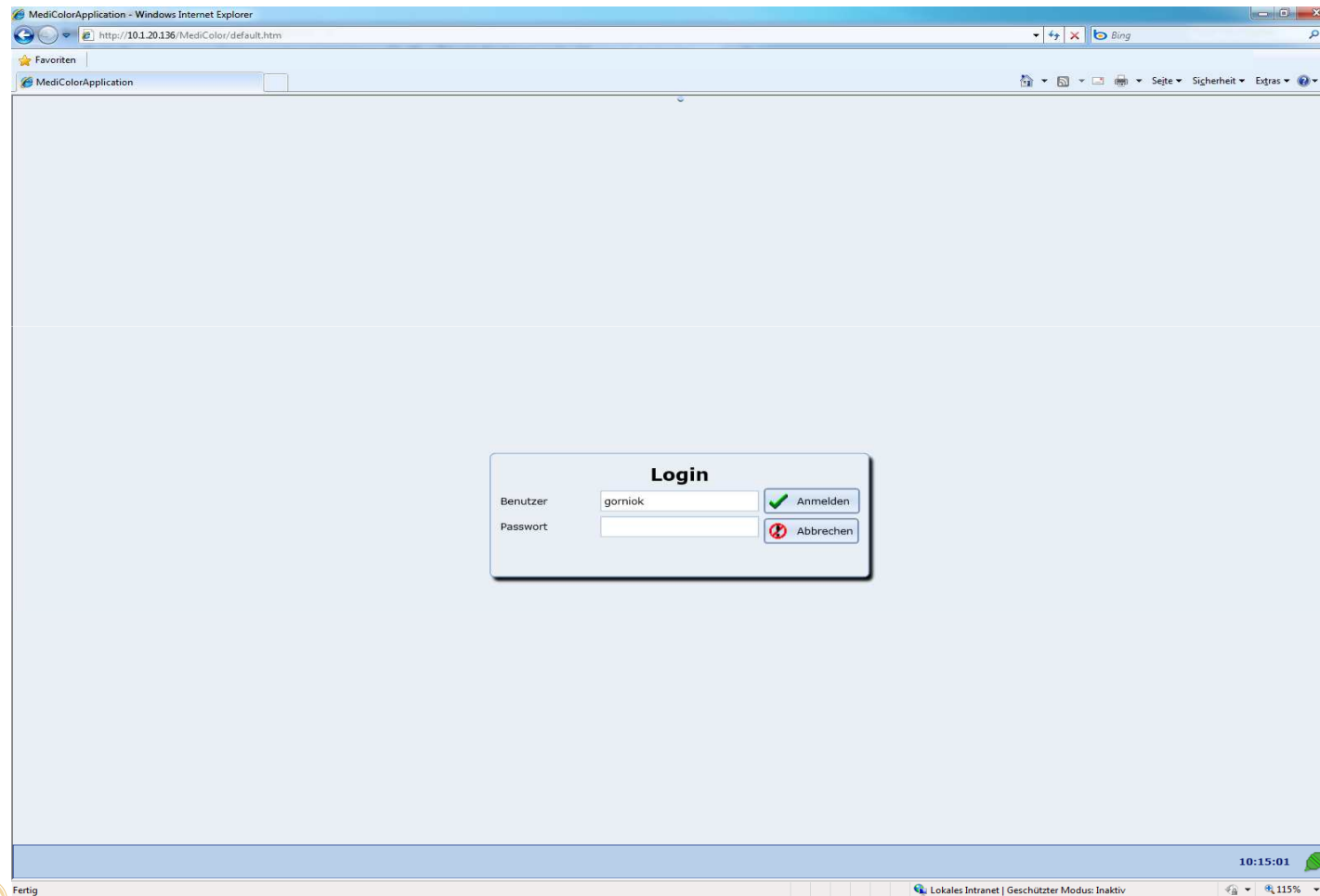


Verfügbarkeit der Daten

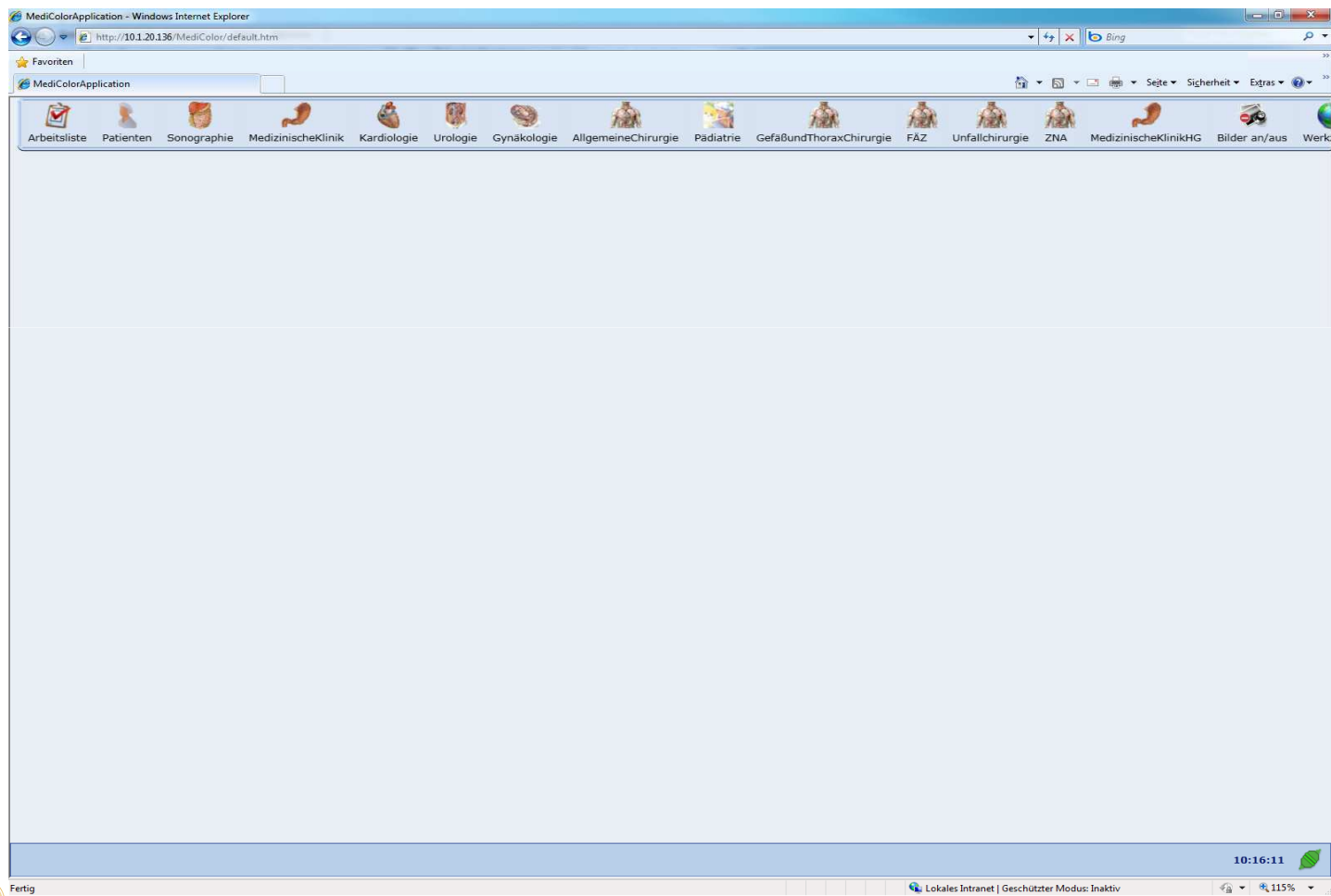
- PDF Befund im KIS
- SSST HL7 Befund im KIS mit Link zu den Bildern
- MediColor Client
- Web – Applikation MediColor Web
- PACS Web - Applikation



Web - Applikation MediColor Web



Web - Applikation MediColor Web



Web - Applikation MediColor Web

The screenshot displays the MediColor Web application in a Windows Internet Explorer browser. The interface is organized into several sections:

- Navigation Bar:** Includes icons for 'Arbeitsliste', 'Patienten', 'Sonographie', 'MedizinischeKlinik', 'Kardiologie', 'Urologie', 'Gynakologie', 'AllgemeineChirurgie', 'Padiatrie', 'GefäßundThoraxChirurgie', 'FAZ', 'Unfallchirurgie', 'ZNA', 'MedizinischeKlinikHG', 'Bilder an/aus', and 'Werk'.
- Diagnosen:** A search field for diagnoses.
- Hausleistungen:** A search field for home services.
- Prozeduren:** A search field for procedures.
- Bilder, Videos, Dokumente:** A list of image thumbnails with timestamps, such as 'JPG, 11:19:25' and 'JPG, 11:20:39'.
- Abdomensonographie (Main Report):**
 - Fall-ID:** 11120618
 - Unt.-Termin:** 12.05.2011
 - Aufnahmedatum:** 11.05.2011
 - Entlassung:** <keine>
 - Untersucher:** OA Dr. med. Florian Bert
 - Zuweiser:** <keine>
 - Anamnese:** Indikation rechtsseitige Oberbauchbeschwerden
 - Formular:** Report (<keiner>)
 - Pankreas:** homogenes echoreiches BEM, Ductus Wirsungianus nicht erweitert, keine Raumforderungen, keine Entzündungszeichen, normale Größe
 - Magendarmtrakt:** [Empty field]
 - Milz:** Normal großes Organ mit homogenem Binnenecho ohne umschriebene Herdsetzungen
 - Gefäßstatus:** Altersentsprechende Gefäßdarstellung ohne Aneurysmabildung oder Auffälligkeiten an der Vena cava
 - Niere:** Altersentsprechende Größe, Nierenparenchymsaum altersentsprechend, keine Konkreme, kein Harnaufstau
 - Harnblase:** [Empty field]
 - abdom. Gefäße:** [Empty field]
 - Lymphknoten:** [Empty field]
 - Pleura:** Keine Ergüsse
 - Perikard/Peritoneum:** [Empty field]
 - Bauchwand:** [Empty field]
 - Unterbauch/Genitalien:** [Empty field]
 - Speichern:** Button at the bottom left of the report area.
- Voruntersuchungen des Patienten:** A list of previous examinations, including '12.05.2011 Abdomensonographie' with a note: 'siehe Leber, sonst unauffälliger Status'. Recommendations include: 'empfohlen: zB Omep 40 mg 1-0-1 für 2 Wochen, dann 1xtgl im Verlauf nach Bedarf', 'Verlaufskontrolle Leberwerte komplett + CRP; falls keine Besserung Gastroskopie'.
- Vorherige Werte des Feldes:** A section for previous values of the field.

The bottom status bar shows 'Fertig', 'Abdomensonographie', 'Lokales Intranet | Geschützter Modus: Inaktiv', and the time '10:17:55'.



Web - Applikation MediColor Web

MediColorApplication - Windows Internet Explorer
http://10.1.20.136/MediColor/default.htm

Arbeitsliste Patienten Sonographie MedizinischeKlinik Kardiologie Urologie Gynakologie AllgemeineChirurgie Pädiatrie GefäßundThoraxChirurgie FAZ Unfallchirurgie ZNA MedizinischeKlinikHG Bilder an/aus Werk

Abdomensonographie

Fall-ID: 11120618
Aufnahmedatum: 11.05.2011
Entlassung: <keine>
Unt.-Termin: 12.05.2011
Untersucher: OA Dr. med. Florian Bert
Zuweiser: <keine>

Anamnese
Indikation: rechtsseitige Oberbauchbeschwerden

Formular Report (Brief mit Bildern)

Report Drucken

Bilder, Videos, Dokumente

- JPG, 11:19:25
- JPG, 11:21:29
- JPG, 11:12:41
- JPG, 11:19:37
- JPG, 11:12:41
- JPG, 11:12:41
- JPG, 11:12:41
- JPG, 11:12:41
- JPG, 11:12:41
- JPG, 11:20:39

KRANKENHAUS NORDWEST
Medizinische Klinik
Prof. Dr. Florian Bert
Dr. med. Florian Bert
Dr. med. Florian Bert

Abdomensonographie
Indikation: rechtsseitige Oberbauchbeschwerden
Anamnese: ...
Befund: ...
Bemerkung: ...

10:18:45

Lokales Intranet | Geschützter Modus: Inaktiv



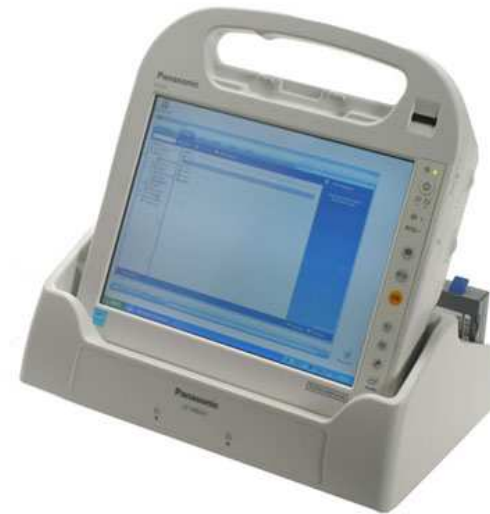Web - Applikation MediColor Web

The screenshot displays the MediColor Web application in a Windows Internet Explorer browser window. The address bar shows the URL <http://10.1.20.136/MediColor/default.htm>. The application interface includes a navigation menu at the top with icons for various medical departments: Arbeitsliste, Patienten, Sonographie, MedizinischeKlinik, Kardiologie, Urologie, Gynakologie, AllgemeineChirurgie, Pädiatrie, GefäßundThoraxChirurgie, FAZ, Unfallchirurgie, ZNA, MedizinischeKlinikHG, Bilder an/aus, and Werkzeuge. The main content area is titled "Abdomensonographie" and displays patient information: Fall-ID 11120618, Aufnahme datum 11.05.2011, Entlassung <keine>, Unt-Termin 12.05.2011, Untersucher OA Dr. med. Florian Bert, and Zuweiser <keine>. The Anamnese section indicates "Indikation rechtsseitige Oberbauchbeschwerden". The report is titled "Report (Brief mit Bildern)" and shows a list of image thumbnails on the left, with the selected image "JPG, 11:12:41" displayed in the center. The ultrasound image shows a cross-section of the abdomen with technical parameters: 11-00-24 12.05.2011, Med. Sono KH-Nordwest, MI: 1.1, 26B/Sek. 12cm, and F#480. The Siemens logo and technical specifications are visible on the right side of the image.



Mobile Anwendungen

- Unfallopfer Dokumentation auf Tablet PC Panasonic Toughbook
- Mobiles EKG System Padsy
- Wunddokumentation



Ausblick und Visionen

Weitere Anbindungen:

- Videotürme im Operativen Bereich
- Geburts.- und Frauenklinik
- Ausbau der Kardiologie in beiden Kliniken
- Ausbau der Web - Applikation für Heimarbeitsplätze
- Anbindungen der Neurologischen Klinik
- Anbindung des JPMC in Brunei



Vielen Dank für Ihre Aufmerksamkeit